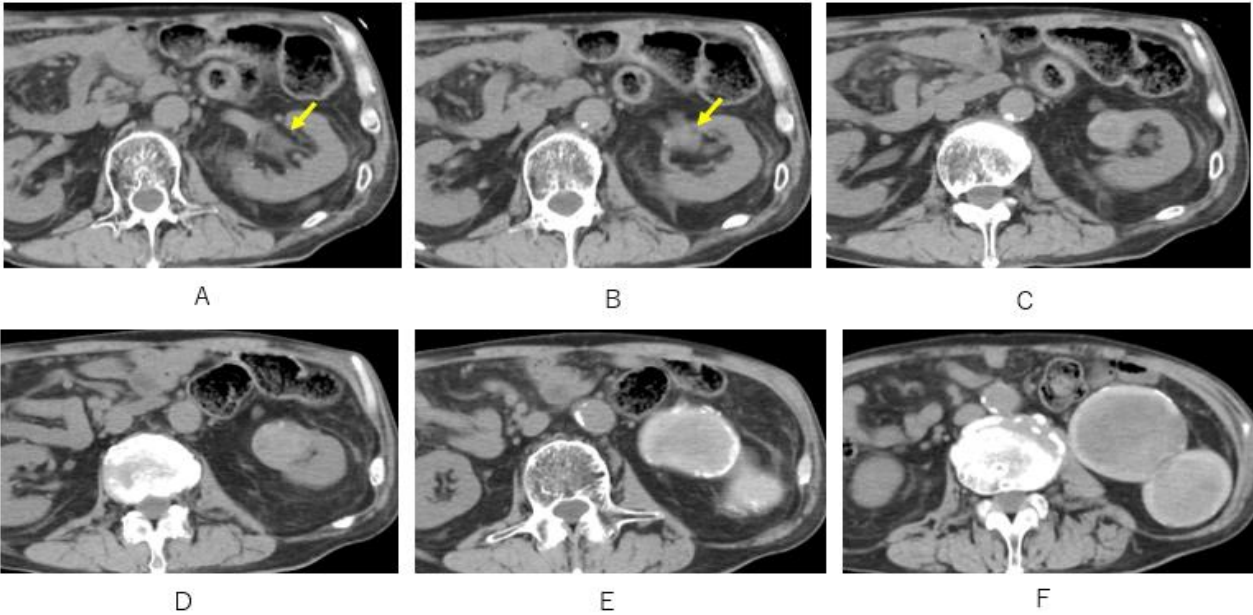


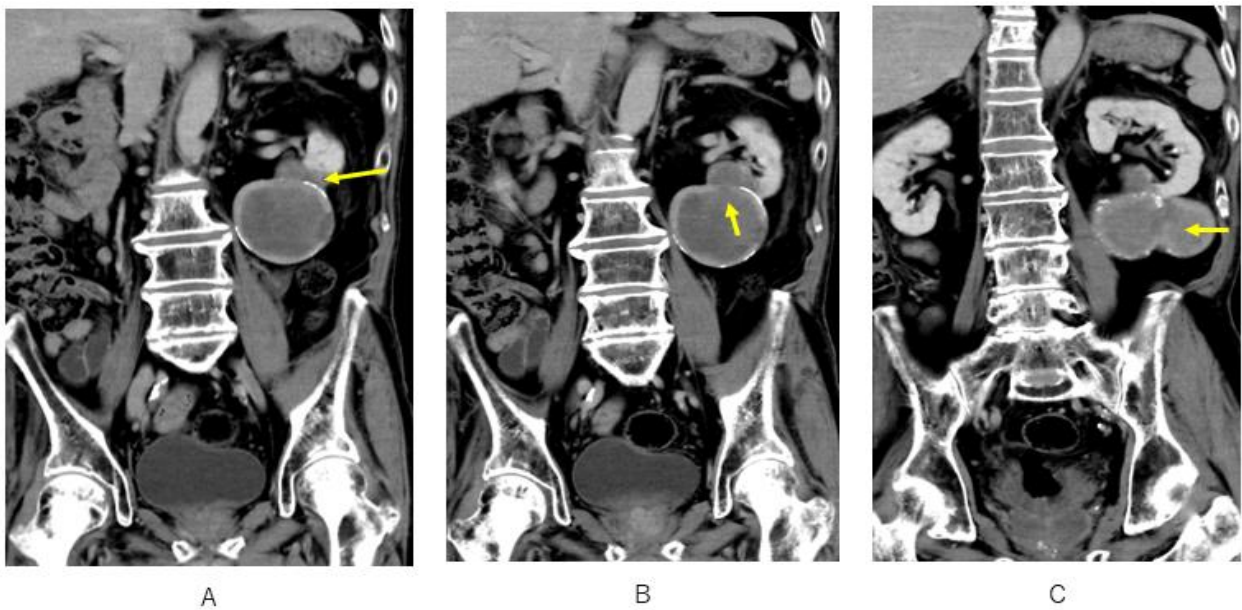
A Case of the 10 days

Case 360

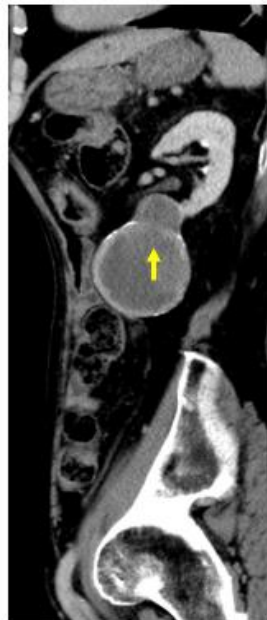Urinoma



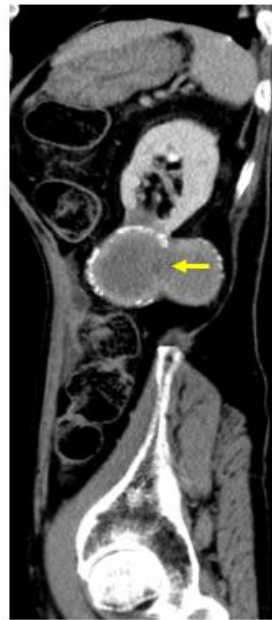左腎の腎筋膜内に広がる石灰化壁を有する嚢胞性病変は腎盂から連続している



冠状断で嚢胞性病変と腎盂との交通が認められる。嚢胞性病変は瓢箪状で交通が認められる。



A



B

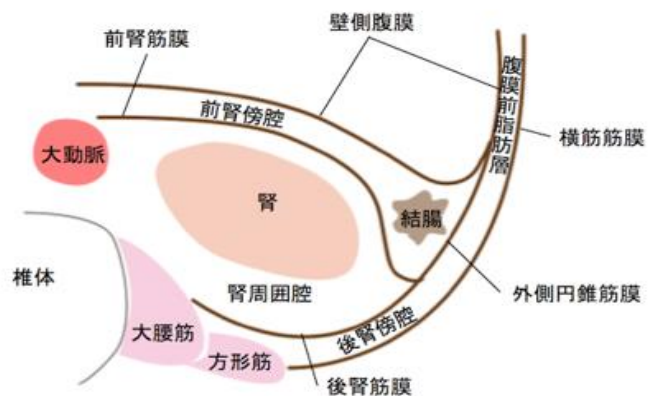
矢状断で腎盂と接しており、瓢箪型の嚢胞性病変の内腔に交通が認められる。

Urinoma (尿瘤)

- 尿路系から尿が漏出
- 尿路系の閉塞機転(含 外傷性、医原性)が最も多い
- 非閉塞性特発性：腎盂尿路炎の関与
- 診断：液のクレアチニンが血液のクレアチニンより高値

Urinoma (尿瘤)の部位

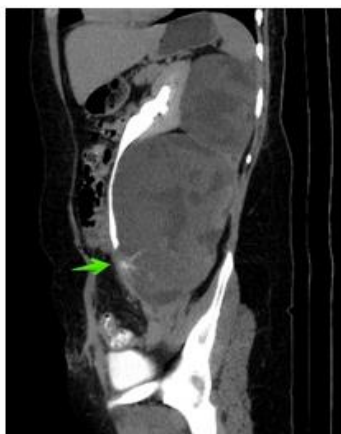- 腎被膜下、腎周囲腔
前腎傍腔， 後腎傍腔
- 前腎傍腔を介して腹腔へ(稀)



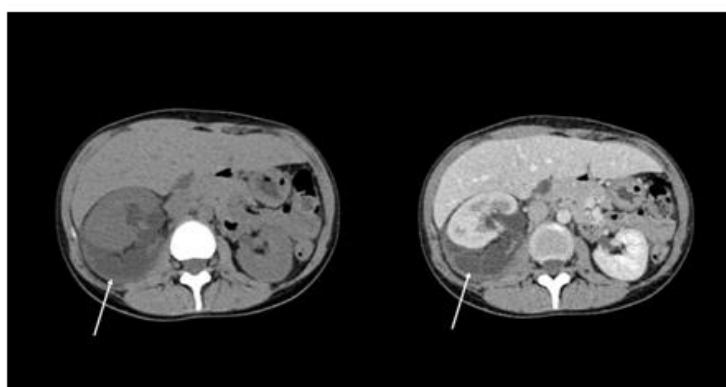
Urinoma (尿瘤)の症状

- 微量の流出で集積するため無症状のこともありうる
- 腹痛、腰痛、体重減少、腹部腫瘍
- 感染併存：膿瘍、敗血症

Medina AA, et al. Spontaneous urinoma debuting as retroperitoneal abscess: report of 2 cases and literature review. *Transl Androl Urol*. 2021 Feb; 10(2): 963–968

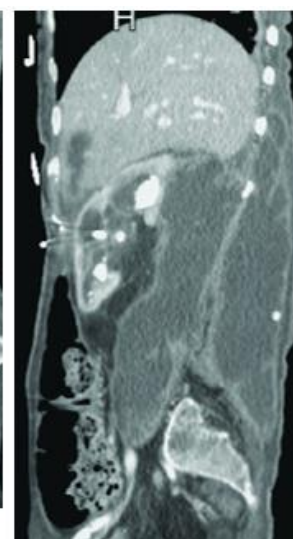
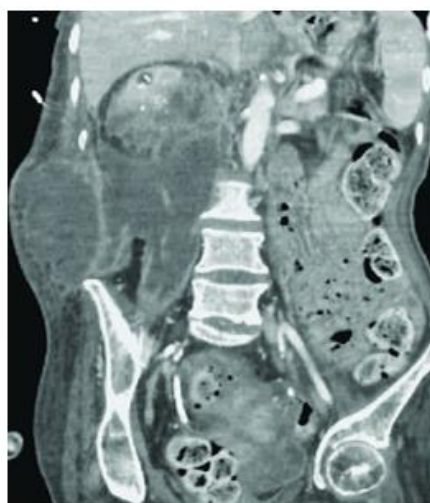
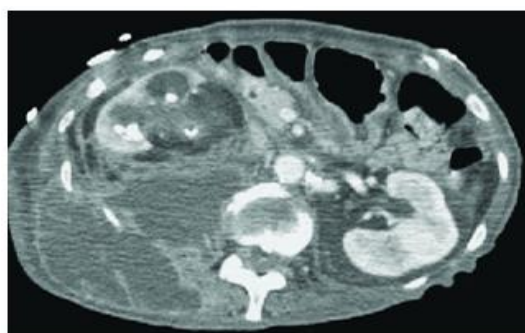


手術尿管損傷

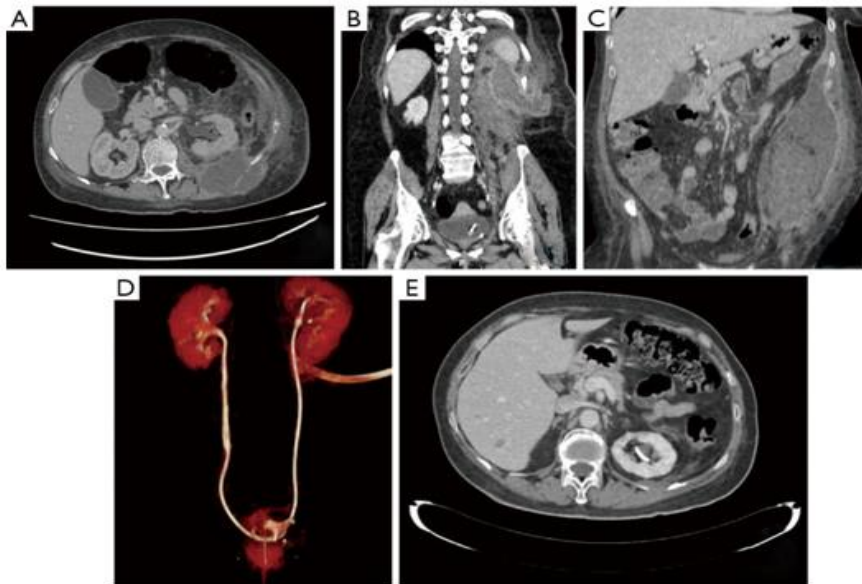


尿管結石排泄後

Radiopaedia
<https://radiopaedia.org/articles/urinoma>

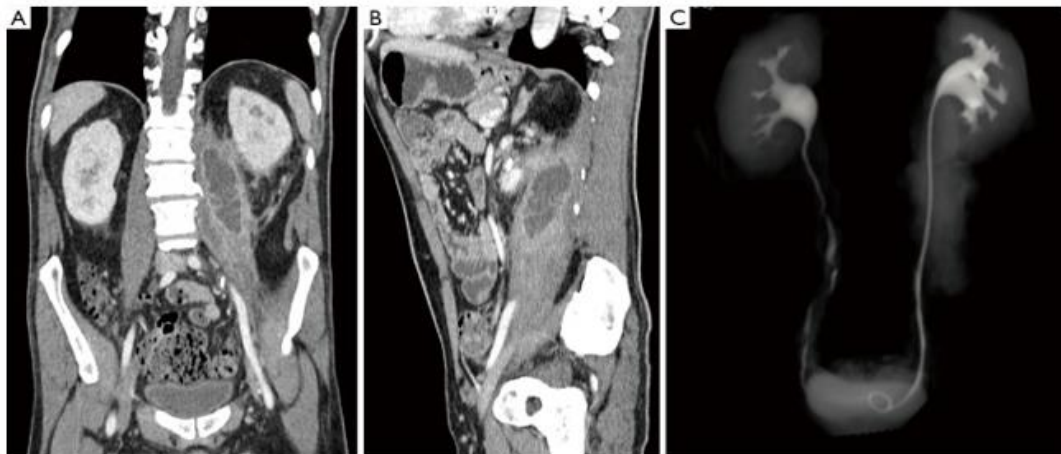


Case Rep Emerg Med. 2018; 2018: 5456738.
Published online 2018 Sep 25. doi: [10.1155/2018/5456738](https://doi.org/10.1155/2018/5456738)



インターネット公開：ドレーンで改善

Medina AA, et al. Spontaneous urinoma debuting as retroperitoneal abscess: report of 2 cases and literature review. *Transl Androl Urol.* 2021 Feb; 10(2): 963–968.



インターネット公開 腎周囲腔から腸腰筋に沿って病変が浸潤

Medina AA, et al. Spontaneous urinoma debuting as retroperitoneal abscess: report of 2 cases and literature review. *Transl Androl Urol.* 2021 Feb; 10(2): 963–968.

Urinoma (尿瘤)の治療

小さな urinomas : 保存的

大きなurinoma : 尿管ドレーンカテーテル
経皮経腎ドレーンカテーテル

後腹膜膿瘍 : 直接ドレーンカテーテル

尿培養 : 抗生物質選択に有用

[Case Rep Emerg Med.](#) 2018; 2018: 5456738.

Published online 2018 Sep 25. doi: [10.1155/2018/5456738](https://doi.org/10.1155/2018/5456738)Urinoma: Prompt Diagnosis and Treatment Can Prevent Abscess Formation, Hydronephrosis, and a Progressive Loss of Renal Function

English page

2024.11.1