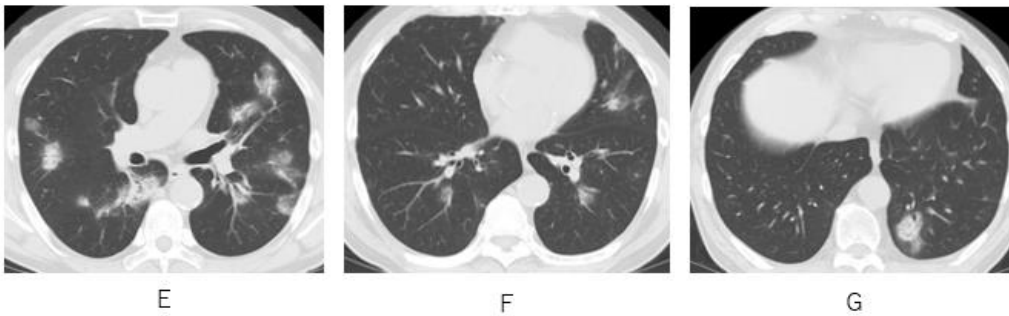
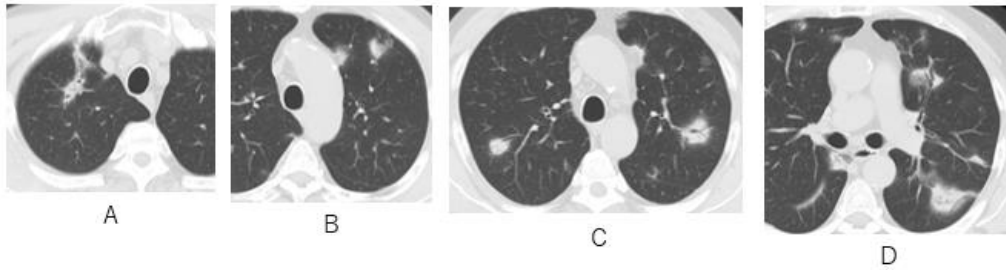


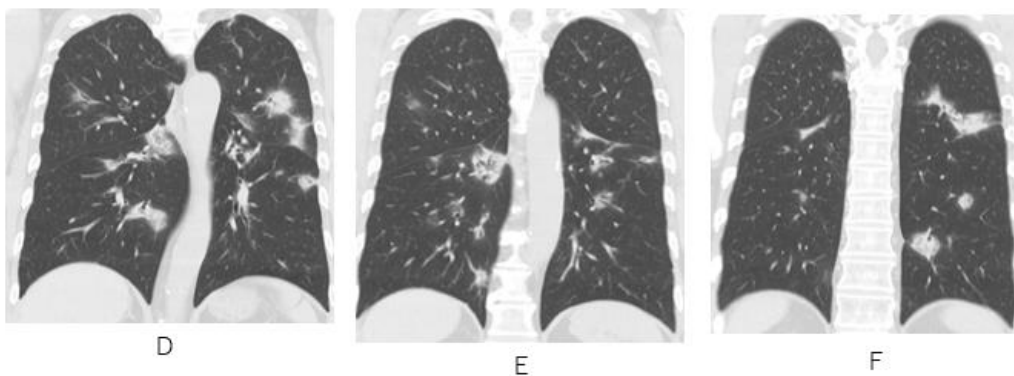
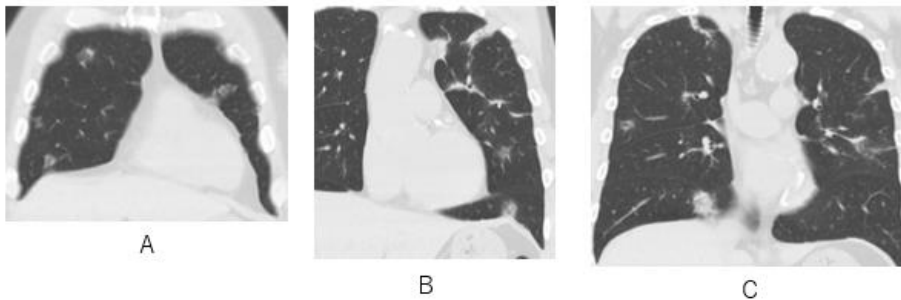
A Case of the 10 days

Case 352

多発性境界不鮮明肺結節



両側肺に境界不明瞭な多発結節を認めます。
結節内を通過する気管支が透見されます。



両側肺に多発性の境界不鮮明な結節が多数散在しています。
気管支が結節内を通過している。

多発性浸潤影

- 真菌症 肉芽腫性血管影 肉芽腫性肺炎 BALT

多発性境界不鮮明肺結節

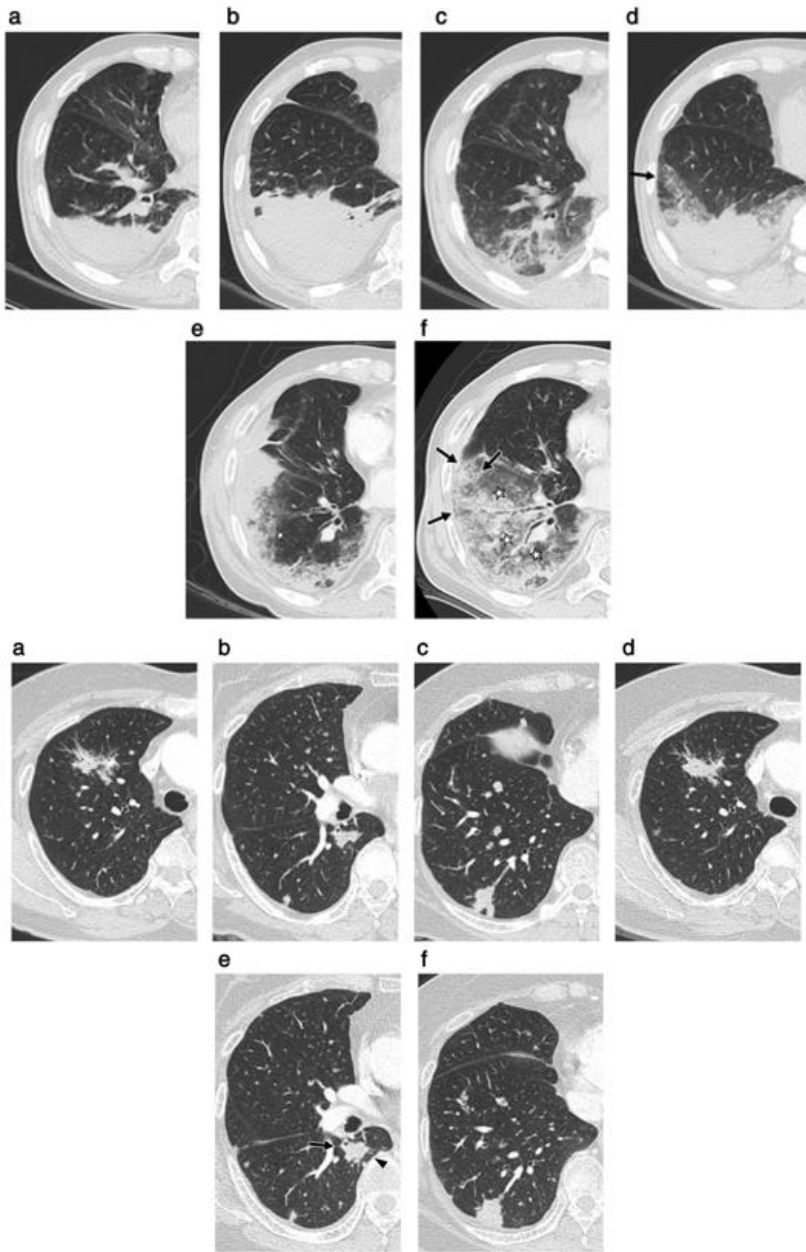
どのように考えて診断にもっていくか

多発性境界不鮮明肺結節

- 腫瘍性
- 炎症性
- アレルギー性(自己免疫性)
- 血管性

多発性境界不鮮明肺結節：腫瘍性

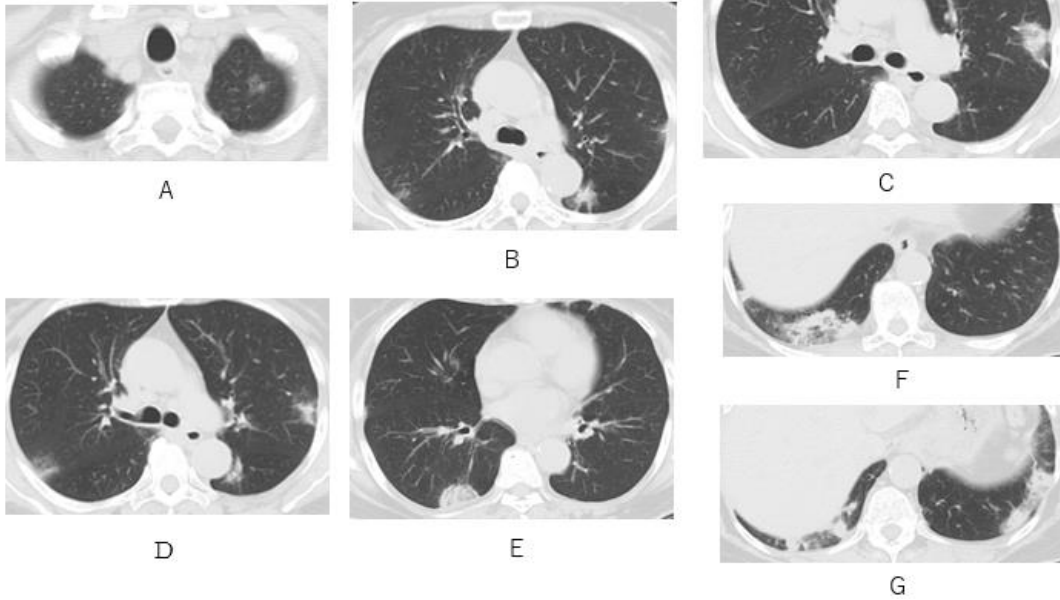
- 転移性
- 原発性 浸潤性粘液腺癌(BAC, 肺胞上皮がん)
BALT関連リンパ腫



浸潤性粘液腺癌

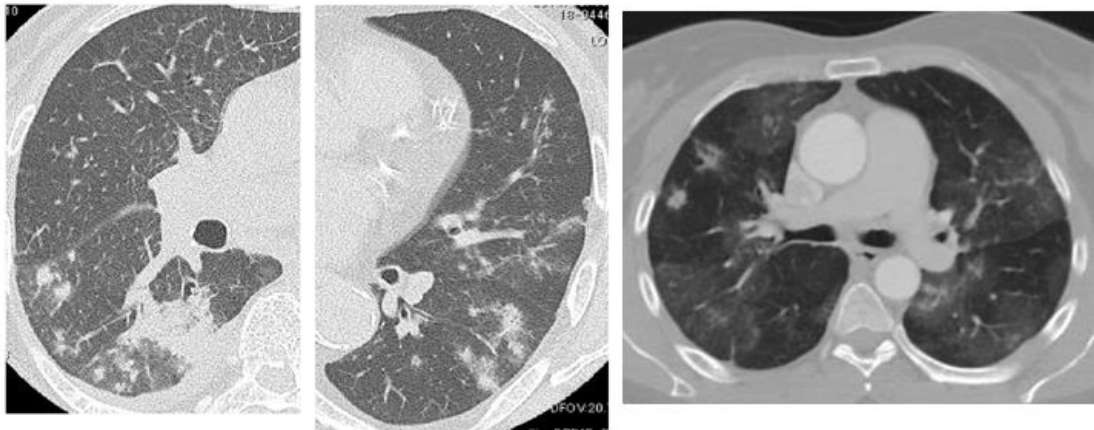
Kyongmin Sarah Beck et al. Invasive mucinous adenocarcinoma of the lung: Serial CT findings, clinical features, and treatment and survival outcomes
<https://doi.org/10.1111/1759-7714.13674>

80代 女性 肺リンパ腫



多発性境界不鮮明肺結節：炎症性

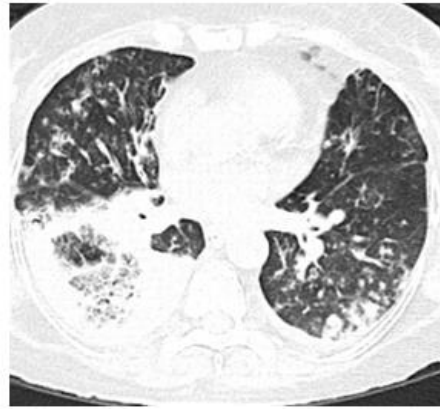
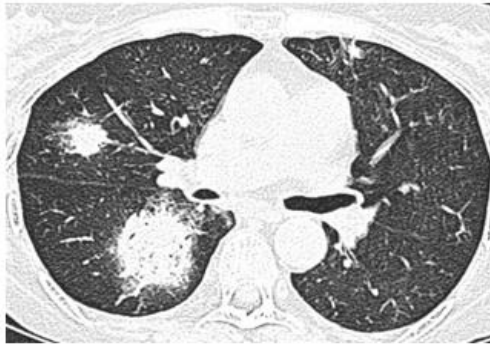- 細菌性
- 結核性 非結核性抗酸菌症
- 真菌性：クリプトコッカス、アスペルギルス症



クリプトコッカス

Pulmonary cryptococcosis

Nestor Luiz Müller, Tomás Franquet, Kyung Soo Lee (MD.) et al.
Imaging of Pulmonary Infections. (2007) ISBN: 9780781772327

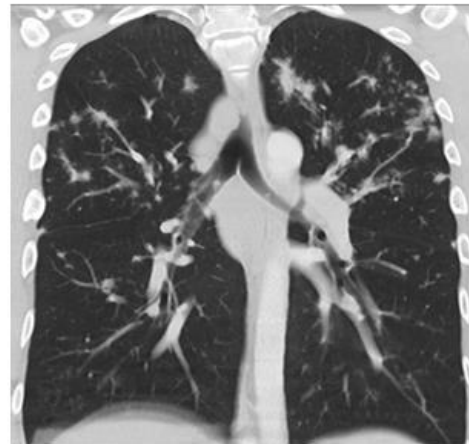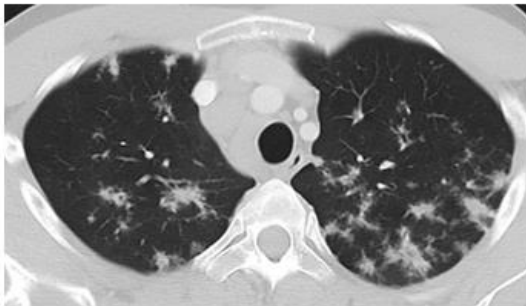


アスペルギルス症

Franquet T, Müller N, Giménez A, Guembe P, de la Torre J, Bagué S. Spectrum of Pulmonary Aspergillosis: Histologic, Clinical, and Radiologic Findings. Radiographics. 2001;21(4):825-37

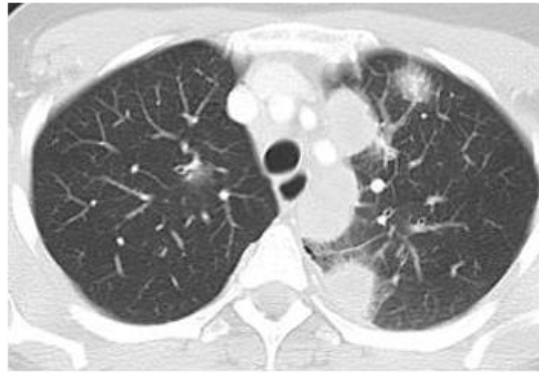
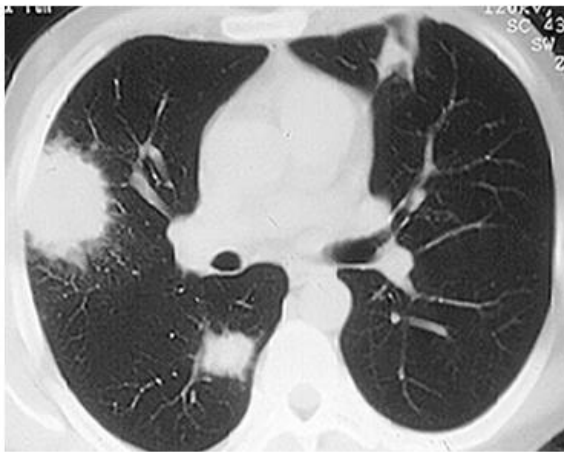
多発性境界不鮮明肺結節：アレルギー

- ・サルコイドーシス
- ・多発肉芽腫性血管炎(Wegener 肉芽腫)



サルコイドーシス

Miller BH, Rosado-de-christenson ML, Mcadams HP et-al. Thoracic sarcoidosis: radiologic-pathologic correlation. Radiographics. 1995;15 (2): 421-37.

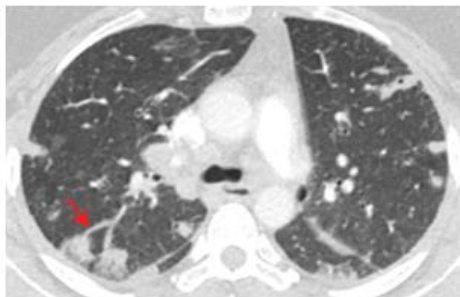
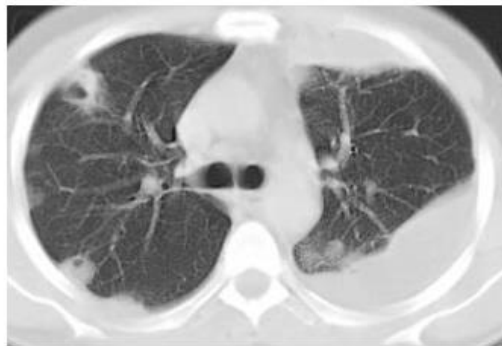
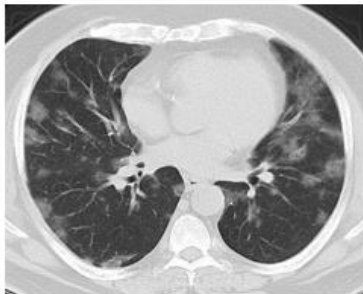

肉芽腫性多発血管炎(Wegener 肉芽腫)

Ananthakrishnan L, Sharma N, Kanne JP. Wegener's granulomatosis in the chest: high-resolution CT findings. AJR Am J Roentgenol. 2009;192 (3): 676-82.

多発性境界不鮮明肺結節：血管性

- ・ 敗血症性塞栓



敗血症性塞栓

Wong KS, Lin TY, Huang YC et-al. Clinical and radiographic spectrum of septic pulmonary embolism. Arch. Dis. Child. 2002;87 (4): 312-5.

多発性境界不鮮明肺結節

- ・ 腫瘍性：転移性 粘液性浸潤癌
- ・ 炎症性：細菌性、真菌性(クリプトコッカス、アスペルギルス症)
- ・ アレルギー性(自己免疫性):サルコイドーシス、肉芽腫性多発血管炎
- ・ 血管性：敗血症塞栓