

## A Case of the 10 days

### Case 337

## 腸間膜脂肪織炎

### 10代 男性

現病歴：外傷はなく、4.5日前から左側腹部痛あり  
呼吸や体位変換で痛みあり  
意識レベル問題なし バイタル問題なし

既往歴：なし

常用薬：なし

手術歴：足の骨折のみ

飲酒：茶碗2杯？4.5杯

アミラーゼ

30 U/l L

リパ-ゼ

35 U/l

CRP(定量)

1.57 mg/dl H

白血球数

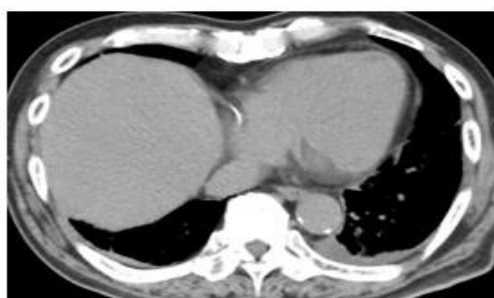$11.39 \times 10^3 / \mu\text{l}$  H

好中球

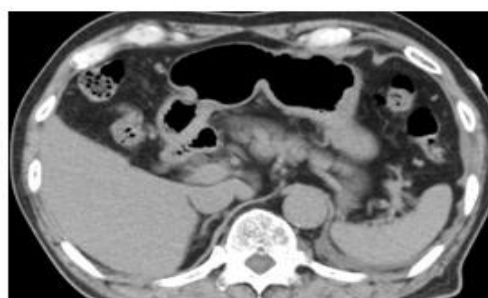
85.5 % H

リンパ球

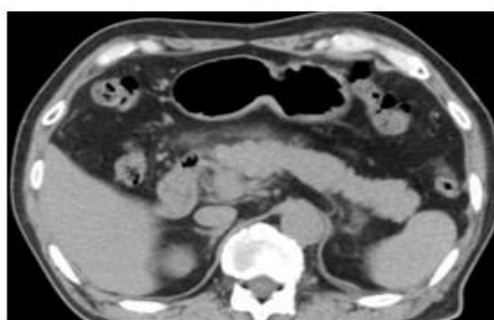
8.6 % L



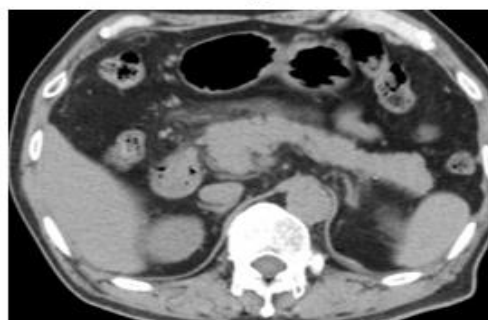
A



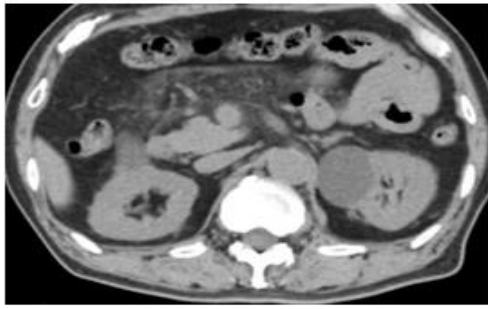
B



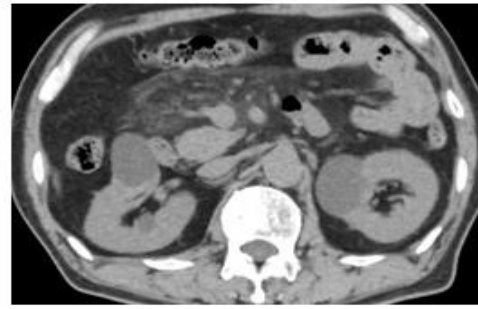
C



D

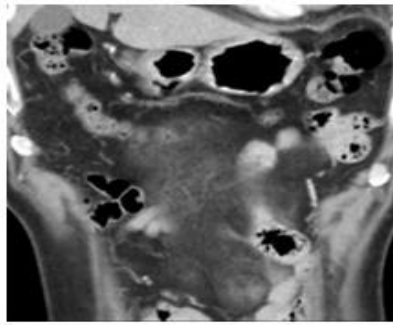


E

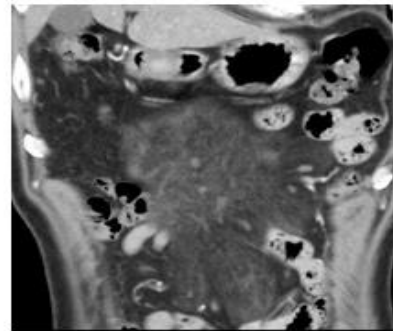


F

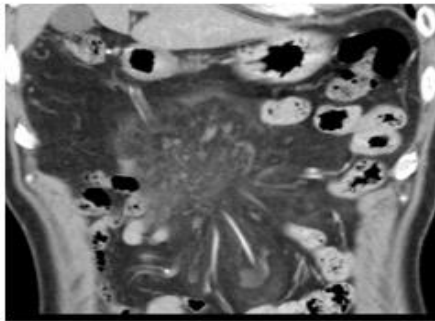
臍前面の腸間膜（横行結腸間膜）の脂肪織に吸収度上昇 (misty mesentery)を認めます。



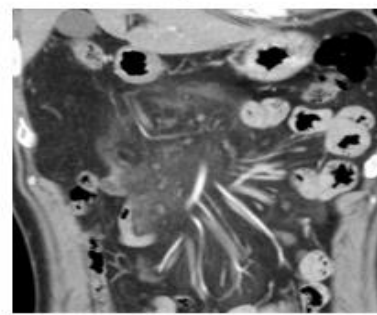
A



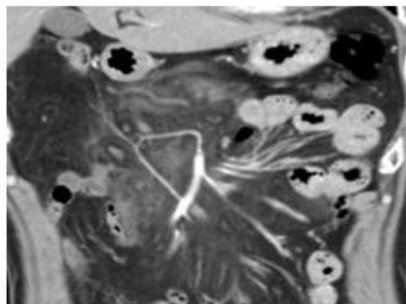
B



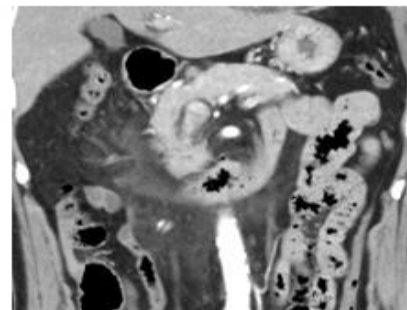
C



D

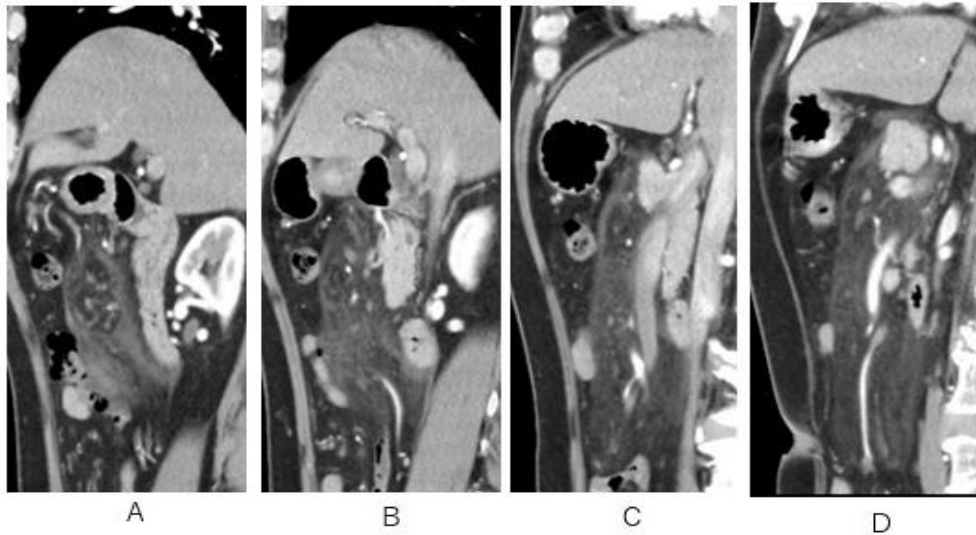


E



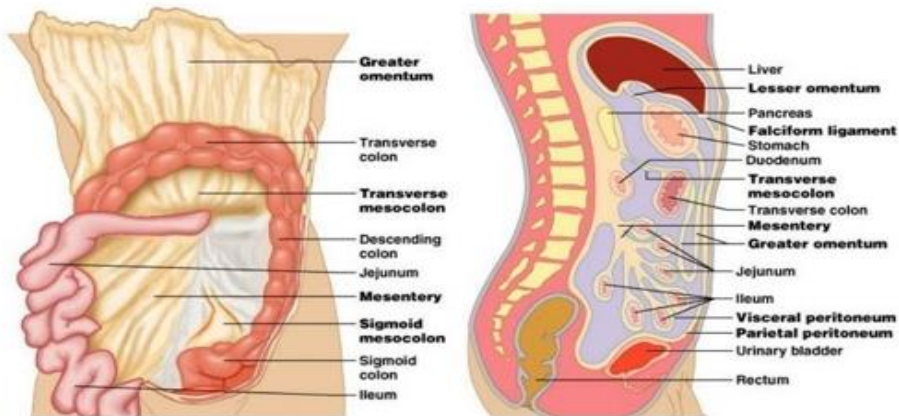
F

中結腸動静脈を支える横行結腸間膜の吸収度上昇 (misty mesentery)を認めます。

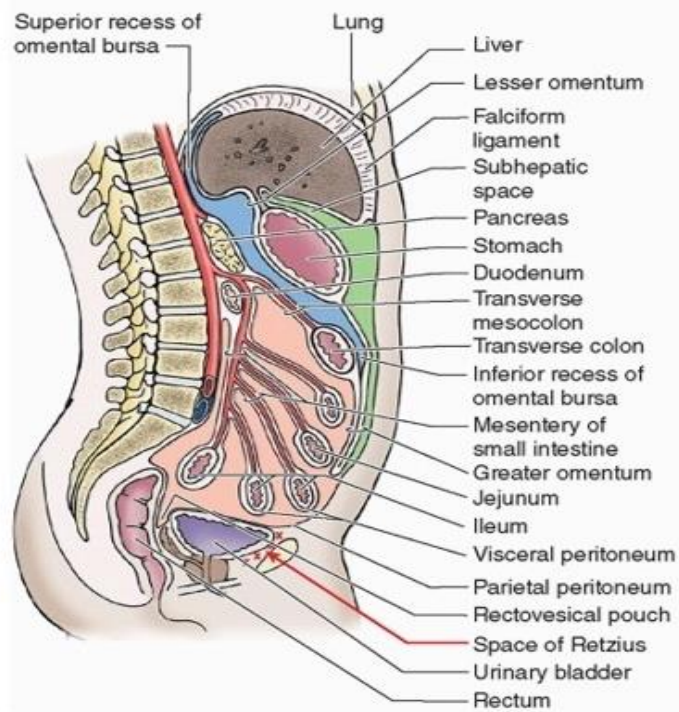
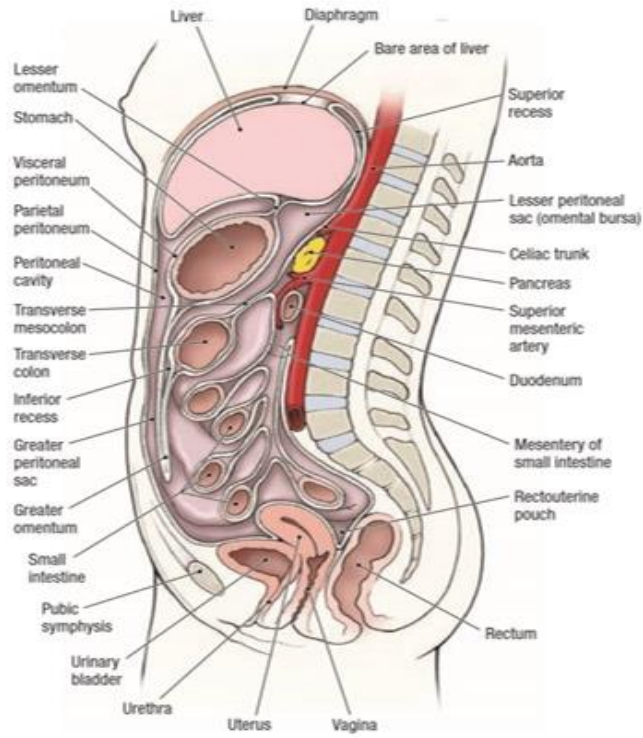


腸間膜の吸収度上昇 (misty mesentery) が横行結腸間膜、小腸間膜に認められる

**Note: greater omentum, lesser omentum, falciform ligament, transverse mesocolon, mesentery, sigmoid mesocolon**



横行結腸間膜(transverse mesocolon)、小腸間膜(small intestine mesentery)の解剖

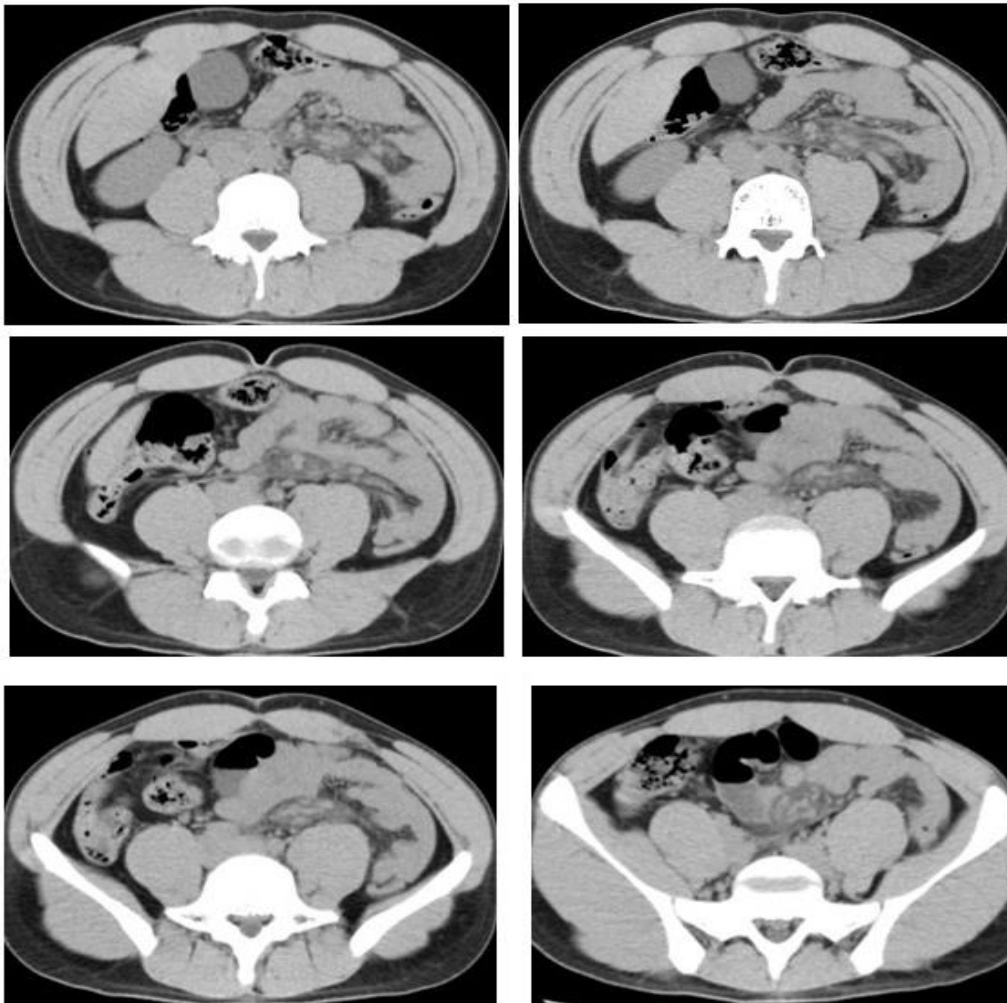


横行結腸間膜(transverse mesocolon)、  
小腸間膜(small intestine mesentery)の解剖

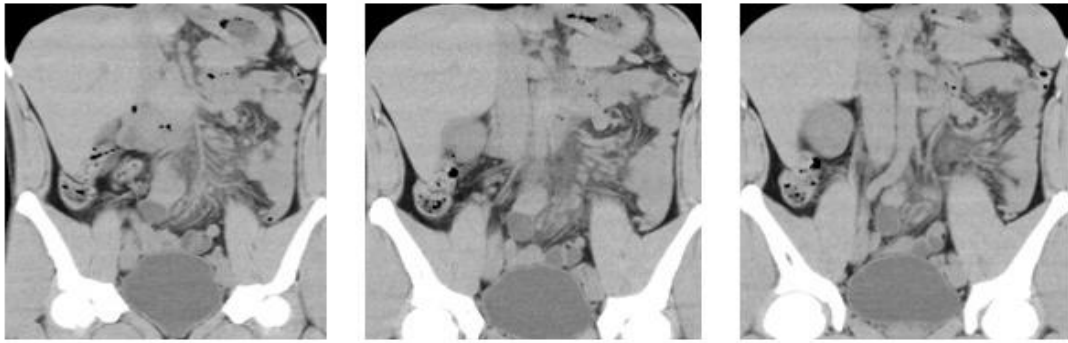


# 10代 男性 腸間膜脂肪織炎 リンパ節炎

- 腸間膜の浮腫性変化と小リンパ節の存在
- 固有の脂肪織炎かリンパ節炎由来か  
リンパ液の循環障害(リンパ性浮腫)か
- リンパ系の通過障害も否定できず
- 腸炎が少し併存



小腸間膜に吸収度上昇(misty mesentery)が認められる



小腸間膜に吸収度上昇(misty mesentery)が認められる  
リンパ節の腫大が認められる  
脂肪織炎、腸間膜リンパ節炎、リンパ循環障害が疑われる。

## 腸間膜脂肪織炎の症状

- 小腸間膜、S状結腸間膜、横行結腸間膜、虫垂間膜
- 小腸間膜に生じることが最も多い
- **症状**は種々(腹痛、吐き気、嘔吐、体重減少、食欲不振、発熱)、**無症状**が約半数で偶然にCTで発見。

## 腸間膜脂肪織炎 (sclerosing mesenteritis)

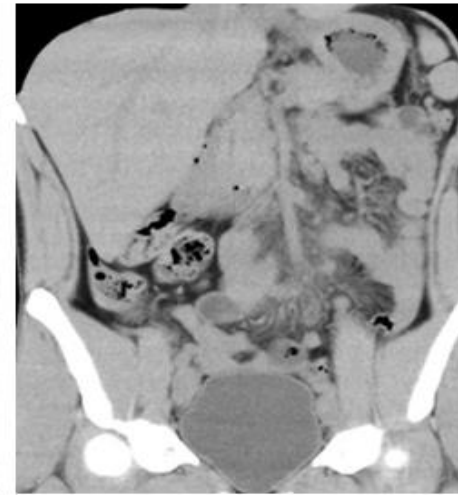
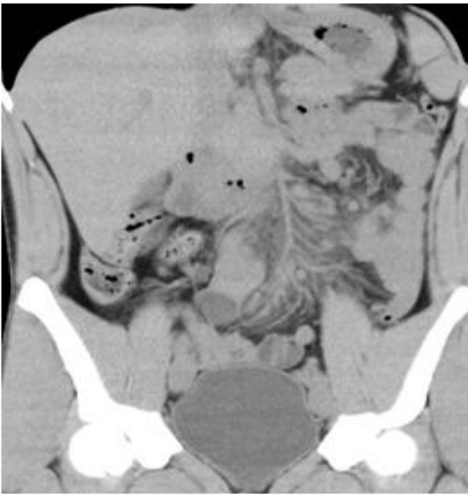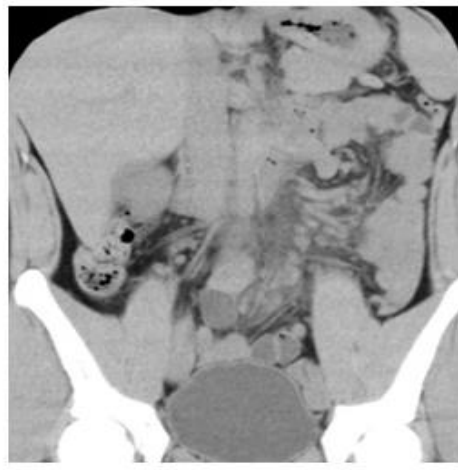
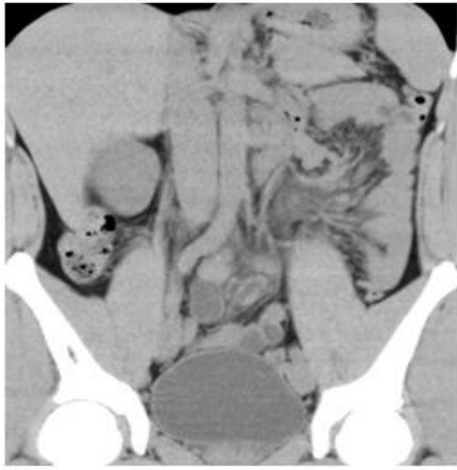- 英語では**sclerosing mesenteritis** (硬化性腸間膜炎,**broadly given**)  
**mesenteric panniculitis** (腸間膜性脂肪織炎)  
retractile mesenteritis (収縮性腸間膜炎)  
mesenteric lipodystrophy (腸間膜異脂肪織症)  
Weber-Christian disease, lipo-sclerotic mesenteritis,  
mesenteric fibrosis
- 各々、**組織所見**で命名: 線維化、慢性炎症、脂肪壊死が混在し、その程度の違いで命名

## 腸間膜脂肪織炎の病因

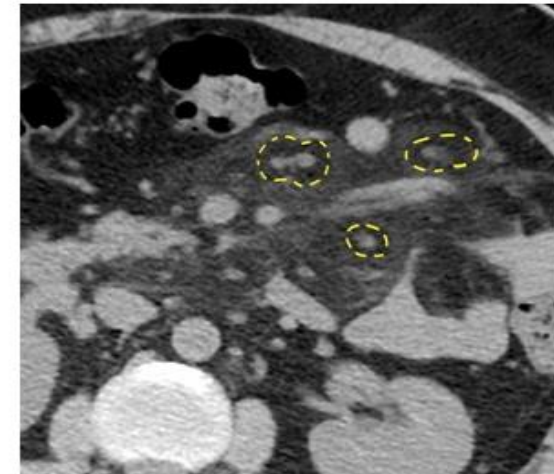
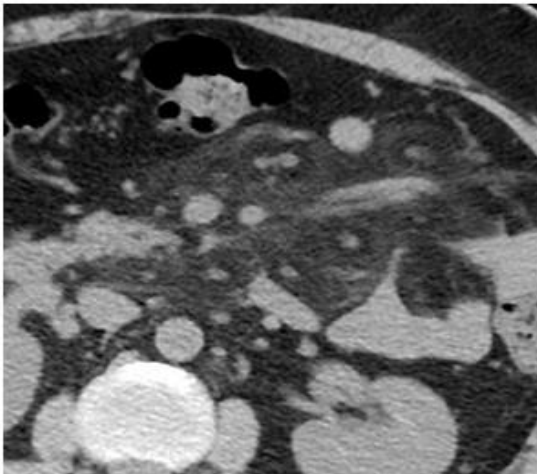
- 特発性
- 循環障害(リンパ循環障害)/炎症
- 自己免疫性 IgG 4関連
- 外傷/手術
- 腫瘍随伴症状

## 腸間膜脂肪織炎の画像

- **Misty mesentery**
- **fat ring sign or fat halo sign**
- **Tumoral pseudo-capsular sign**

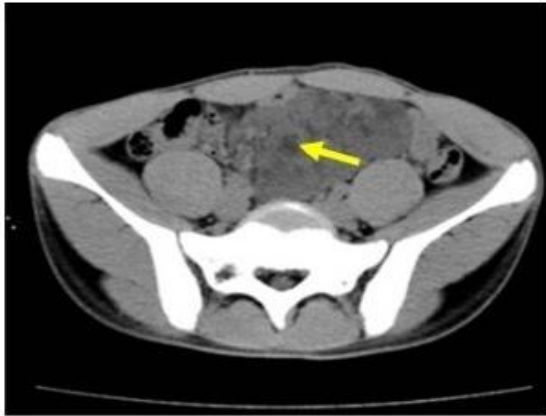


**Misty mesentery**

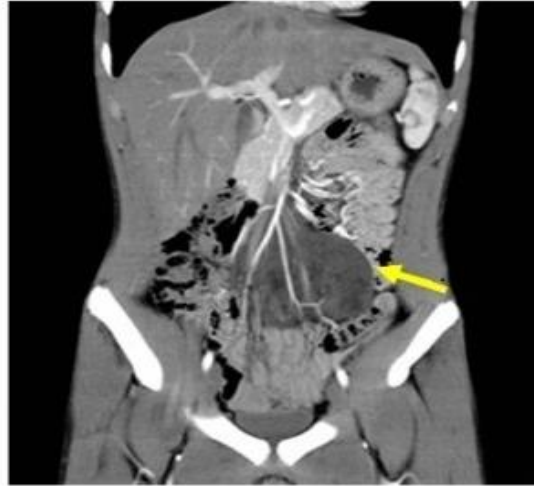

**fat ring sign or fat halo sign**





Fat halo sign



Tumoral pseudo-capsular sign  
Helper Typer attenuating pseudo-capsule

## 腸間膜脂肪織炎の血液検査と治療

- 80% C-reactive protein (CRP) 上昇
- 無症状  
経過観察
- 有症状  
非ステロイド鎮痛剤  
Tamoxifen  
(非ステロイド性の抗エストロゲン剤,乳がんに適応)  
Prednisone