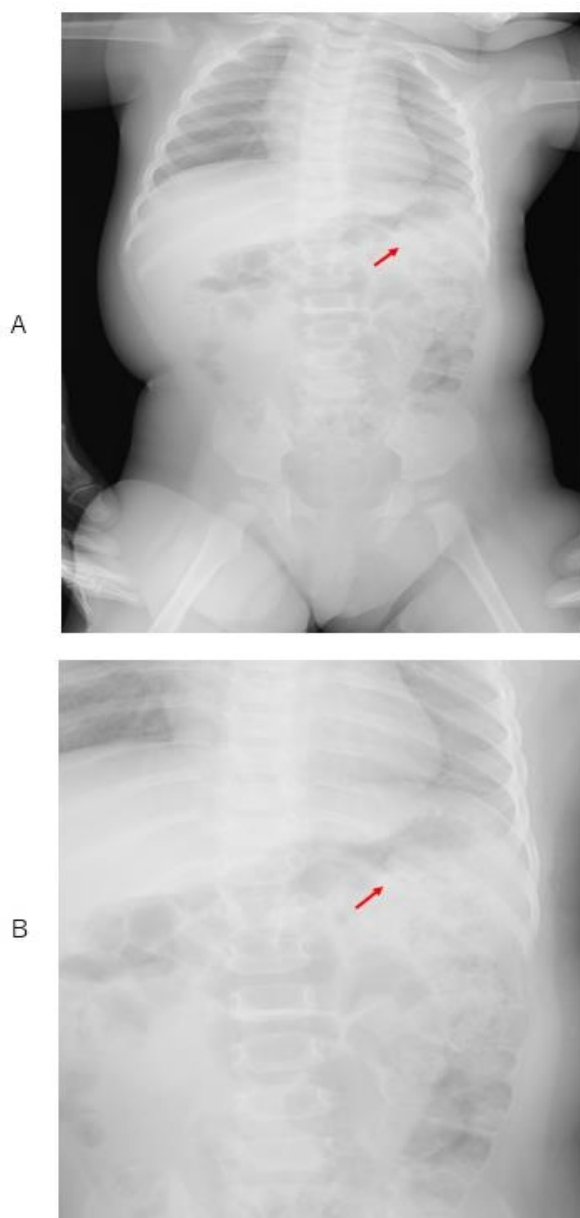


A Case of the 10 days

Case 334

タバコ誤飲



胸腹部単純X線
管状の構造物が胃内の左上腹部に認められる
(矢印 原画像A、拡大像B)

8か月 乳児

- ・電子タバコの摂取
- ・Filterと同時摂取
- ・腹部単純像でFilterの描出
- ・胃洗浄で対応

girl infant 8months

2023年10月末

【主訴】 タバコ誤飲

【現病歴】

起床してみると、電子タバコの葉が含まれている方を半分ほど食べていた。

1回嘔吐し、水を飲ませた。

その後2回嘔吐した。

当院に電話連絡し、すぐ来院

中に含まれる金属片もなくなっており飲んでしまったかどうかわからないと。

顔色良好

口腔内 タバコの葉付着あり 金属片見当たらず

肺音 清

腹部 平坦軟

モニター装着し胃洗浄実施

胃カテーテル 18Fr 外径6mm使用

40cmほど挿入し胃内容流出あり、温生食500mlで

胃内を洗浄

タバコの葉多量に流出あり

胃内容物透明になったのを確認し終了

タバコ誤飲

電子タバコの葉部分を摂取しておりその後水も飲んでおり嘔吐あり。中毒量を摂取したと判断、胃洗浄実施。

レントゲンで確認する。

胃管チューブ挿入し、胃洗浄施行
モニター装着 HR140 SPO2 99~100%
BP109/67 R23

胃洗浄終了
HR123 SPO2 100% R23

11月初旬
母と来院

前日 タバコ誤飲
当院で胃洗浄
金属片あり当院から近医に紹介
近医へ行ったときには大腸にあった。
3日間自宅で浣腸して経過観察を指示
まだ便に金属片確認できず
機嫌悪くない。経口摂取OK
レントゲン撮影

咽頭発赤なし
肺音 清
腹部 平坦軟

タバコ・異物誤飲
金属片残っているかどうか確認

Xp：金属片見当たらず

終了
誤食について改めて注意
「本当に気をつけます」と母より。

乳児から幼児の思わぬ危険性

- ・ 這い出したり、歩き出す
- ・ 好奇心旺盛
- ・ 手にとって、口に入れる可能性

口に入れる多いもの

- 硬貨
- リチウム電池
- ビー玉など小さなおもちゃ
- ペットボトルのふた
- 化粧品の小さな容器

- (今回、タバコとフィルター)

タバコの致死量

- ニコチン 致死量 30-60 mg

- ニコチン 12.5mg/米国紙巻タバコ1本(2013年米国CDC資料)
(2023 日本タバコ1本に0.3~2.0mg)

- 目安：紙巻きタバコ4本 致死量に到達/2013年CDC資料

- ニコチン中毒の大半は 電子タバコ、液体タバコ

Centers for Disease Control and Prevention (CDC) Trusted Source

ニコチン製品

- Cigarettes：紙巻タバコ
- Snuff： 嗅ぎタバコ
- Electronic cigarettes (vapes)：電子タバコ
- Nicotine replacement therapy (NRT) products, such as gums, lozenges, and inhalers
- Cigars： 葉巻タバコ
- chewing tobacco 噛みタバコ
- some insecticides 殺虫剤

赤ちゃんの致死量

- ニコチン 1mg/kg

[Centers for Disease Control and Prevention \(CDC\) Trusted Source](#)

子供にはニコチン製品を遠ざける配慮が必要

ニコチン

- タバコ1本に0.3～2.0mg
- ニコチンはドーパミンを分泌：ドーパミンは、気分や集中力を高め、イライラや疲労感を減少させる
- ニコチンは血管を収縮させ、心拍数を増加させます。心臓に負担
- ニコチンへの依存性は、ヘロインやコカインといった麻薬よりも高い
- ニコチンが消えることでイライラや憂鬱（ゆううつ）さ、頭痛や眠気などの禁断症状

治療法

- [activated charcoal](#)：活性炭素
- [intravenous fluid \(IV\) medication](#)：鎮静剤
- [Ventilator](#)：換気
- [Benzodiazepines](#)：向精神薬
- [atropine](#)：副交感神経遮断薬
- 胃洗浄

おもちゃ：水で大きくなるおもちゃのボール （高吸収ポリマー樹脂）の飲み込みで腸閉塞 3例の報告 2021年12月 日本で販売 2015年

- Superabsorbent polymer balls were stored in the bathroom. My child took the balls without my knowing and played with them. Two days later, my child started to vomit. **Symptoms of vomiting and abdominal pains continued.** My child was **diagnosed with intestinal obstruction**, but the cause was unknown. The child underwent **abdominal surgery and something foreign was felt in the ileum by palpation.** The foreign matter was pressed from outside of the intestine and moved to the colon. Three days later, the foreign matter was excreted.

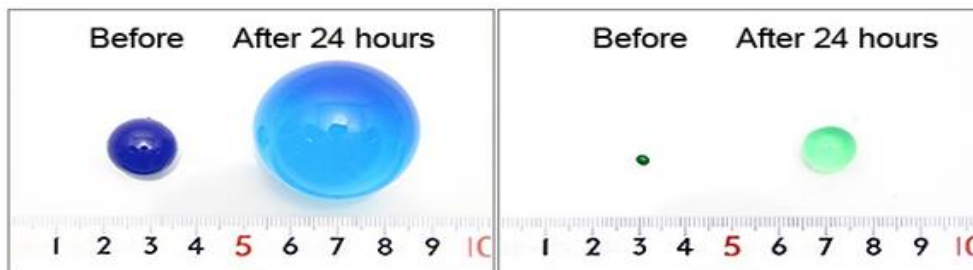
超高吸収ポリマーのおもちゃのボール、水を含むと大きくなる。浴槽に置いていた。

子供が嘔吐、腹痛で受診し、腸閉塞と診断。

外科手術：回腸に触診で異物が確認され、回腸から大腸へ押し込むことが可能で3日後異物が排泄された。



おもちゃ：水で大きくなるおもちゃのボール（高吸収ポリマー樹脂）
の飲み込みで腸閉塞3例の報告 2021年12月 日本で販売 2015年



口に入れないための防止策

- ・ 床に置かない
- ・ 見えないところにしまう
- ・ 思い切って捨てる
- ・ 上の子のおもちゃに特に注意