

下顎骨の嚢胞性病変

下顎骨の充実性病変

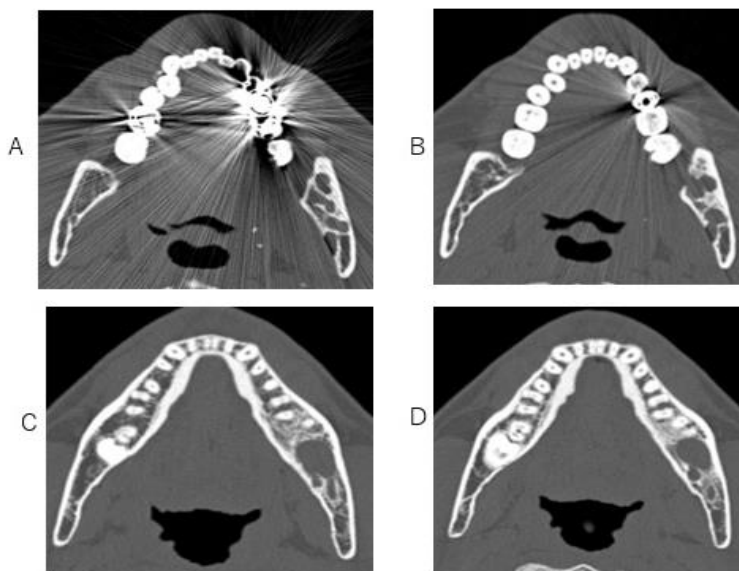
- 扁平上皮癌 : 歯肉由来 上顎洞由来
- 骨髓炎、骨髓膿瘍 : 炎症性症状の併存

下顎骨の嚢胞性病変

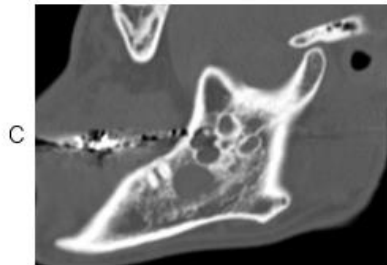
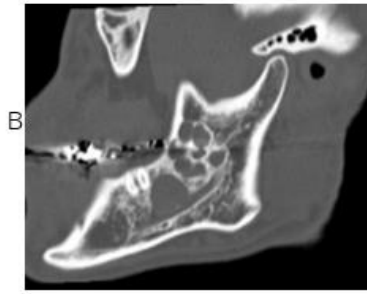
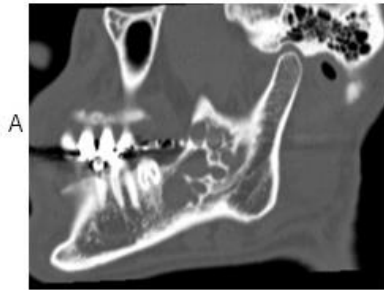
4つの嚢胞性病変

通常例—2つの嚢胞性：病変歯根性嚢胞(radicular cyst)
含歯性嚢胞

比較的稀な2つの嚢胞性病変：歯原性角化性嚢胞
エナメル上皮腫

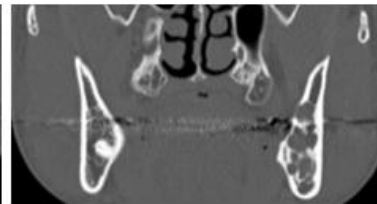
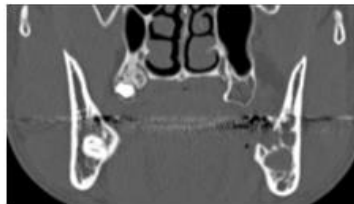


左下顎にシャボン玉状の嚢胞性病が認められる。



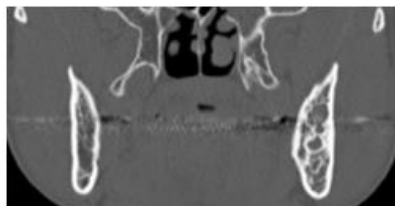矢状断で下顎骨にシャボン玉状の嚢胞性病変が認められる。

嚢胞性病変は下顎管と接している



A

B



C

左下顎骨にシャボン玉状の嚢胞性病変が認められる

本例の画像診断

- エナメル上皮腫(odontogenic epithelioma;
ameloblastoma;
multilocular cystoma;
adamantinoma)
- 歯原性角化性嚢胞(odontogenic keratocyst)

下顎骨の嚢胞性病変

- エナメル上皮腫(odontogenic epithelioma;
ameloblastoma;
multilocular cystoma;
adamantinoma)
- 歯原性角化性嚢胞(odontogenic keratocyst)
- 歯根性嚢胞(radicular cyst)
- 含歯性嚢胞(dentigerous cyst)

English page

2024.4.26