Case 301

盲腸間膜内ヘルニア

手術歴のない絞扼性イレウス

- **Double beak signは　冠状断で描出されること多い**が、
  本例では矢状断で認められた。冠状断では2つのknotが認められた。

- 小腸の内腔が30㎜以上であれば通過障害を疑う

- **閉塞移行部を同定**する。
  2か所あれば手術適応、
  1か所のみ或いはない場合、イレウス管の適応

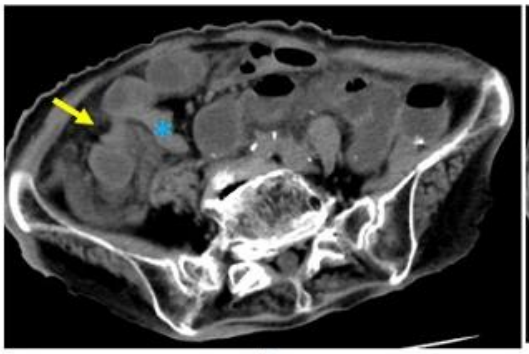

A

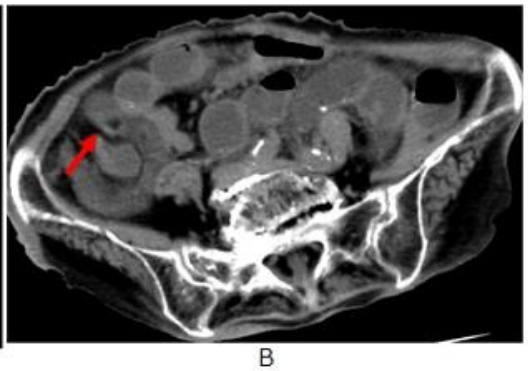

B

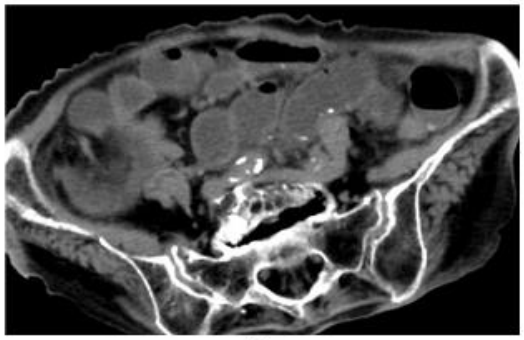

C

収縮盲腸（＊）の外側に
2か所のbeak sign(嘴サイン、
赤と黄色矢印)が認められる。

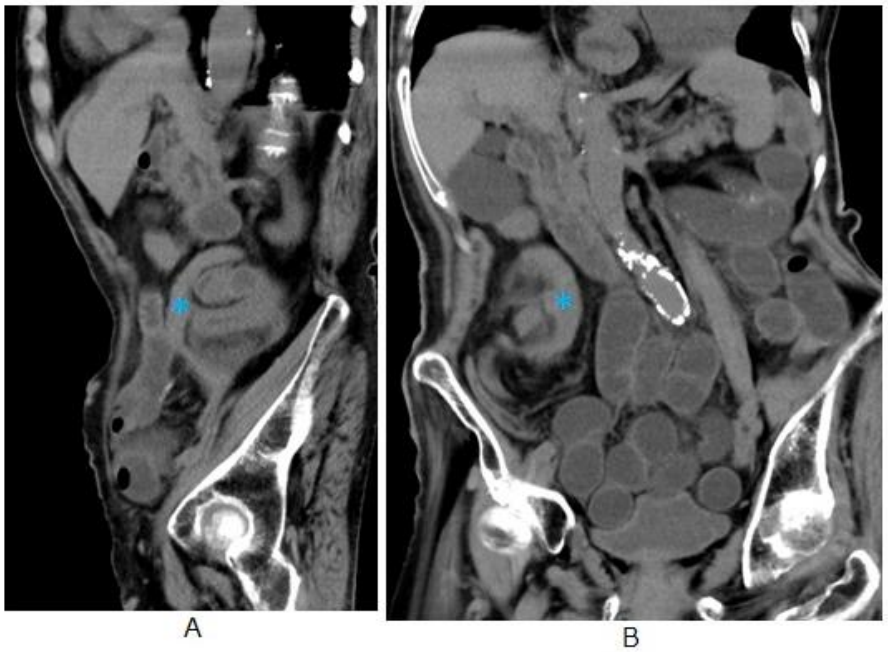

矢状断(A)と冠状断(B)で収縮盲腸の後外側に、本来、ないはずの
小腸が入り込んでいる。

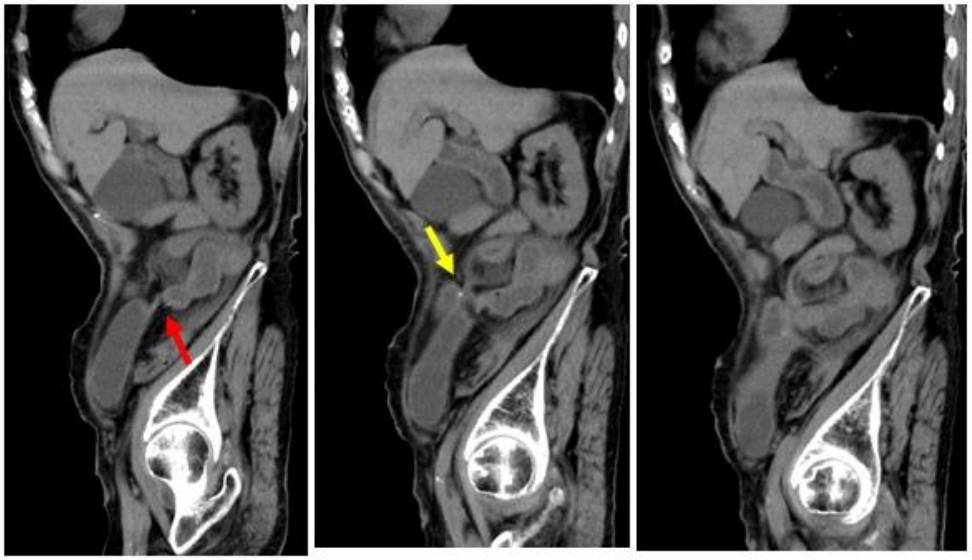

盲腸に近接して2つのbeak sign (嘴サイン）が認められる（赤、黄色矢印）。

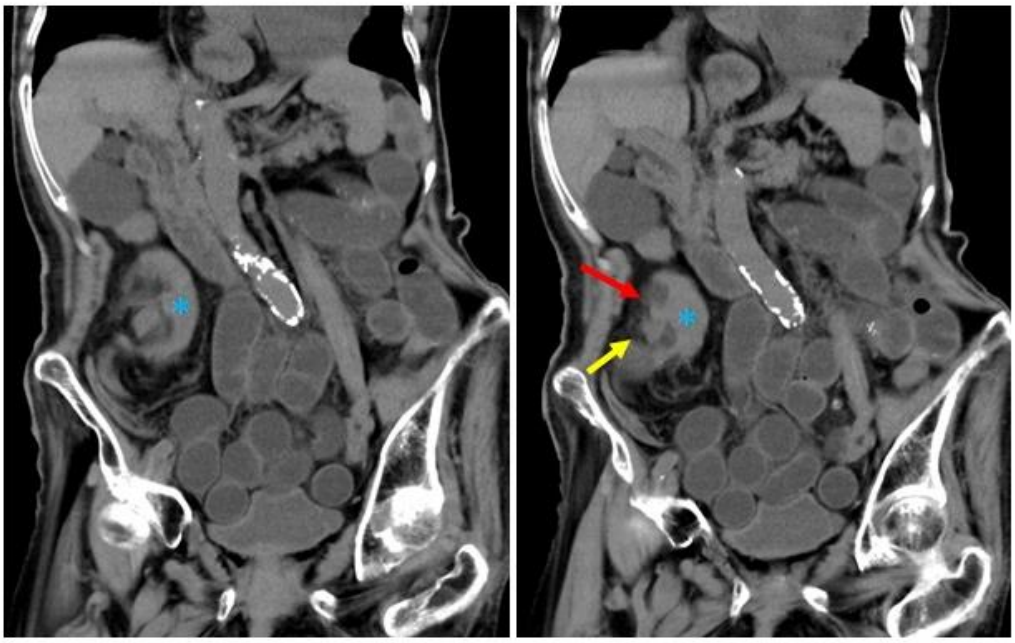

冠状断では収縮盲腸に近接して2つのknots sign(結び目サイン)が
認められる(赤、黄色矢印)。

開腹所見で　大網と盲腸の隙間に小腸が入り込んで絞扼されていた。
赤黒い小腸と腸間膜が認められる。虚血壊死を示唆した。

腸管通過障害

・イレウス・・・非メカニカルな腸の通過障害

・小腸閉塞・・・メカニカルな腸の通過障害

イレウスの原因
・・・非メカニカルな腸の通過障害

・血液成分に由来・・・ オピオイド、抗精神薬、
低カリウム血症、敗血症

・血流に由来・・・心不全　腸間膜虚血

・腸管刺激・・・手術後　腹膜炎　外傷、血腫

小腸閉塞(メカニカルな腸の通過障害)の原因

・内腔の閉塞 ・・・ 癌、腸重積、吸収しがたい食餌

・腔外閉塞 ・・・ 癒着性紐(手術由来、非手術由来)、先天性孔

手術の癒着性紐はよく知られているが、
非手術のひもの存在はあまり知られていない。
　高齢による脆弱部、憩室炎などの炎症後変化、
　卵黄嚢残存紐　等

本例では手術歴はなく、大網と盲腸の隙間に小腸が入り込み
絞扼状態だった

小腸通過障害時のCT読影

- 小腸の内径が30㎜を超えると、腸炎よりも通過障害を考慮

- 閉塞移行部を同定する。(non-mechanical or mechanicalの有無)

- 閉塞移行部は1か所か2か所かを判断
  (2か所であれば絞扼、1か所であれば癒着の可能性)

2か所であれば開腹或いは内視鏡的手術の適応
1か所であれば絞扼といえず、元に戻る可能性　イレウス管の適応

Double beak sign

- 冠状断で最も描出されること多し

- 復背側に直角に閉塞移行部が同レベルで2か所あると
  double beak signは描出されず。
  結び目が2か所となり、double knot signと称する
  その場合、矢状断或いは軸位断でdouble beak sign を探すことになる。

腸間膜浮腫と腹水

- 腸管通過障害と併存する場合、腸間膜浮腫と腹水はnegative
  signであるが、絶対的手術適応といえず。

- 一方、Double beak sign或いはDouble knot sign　は手術適応
  の所見の一つといえる。

English　page

2023.6.13